

ΙΑΤΡΟΓΕΝΕΙΣ ΠΑΡΑΛΥΣΕΙΣ ΦΩΝΗΤΙΚΩΝ ΧΟΡΔΩΝ

Πέτρος Κάρκος, MD, AFRCS, MPhil,
PhD, FEBORL-HNS(Hon)

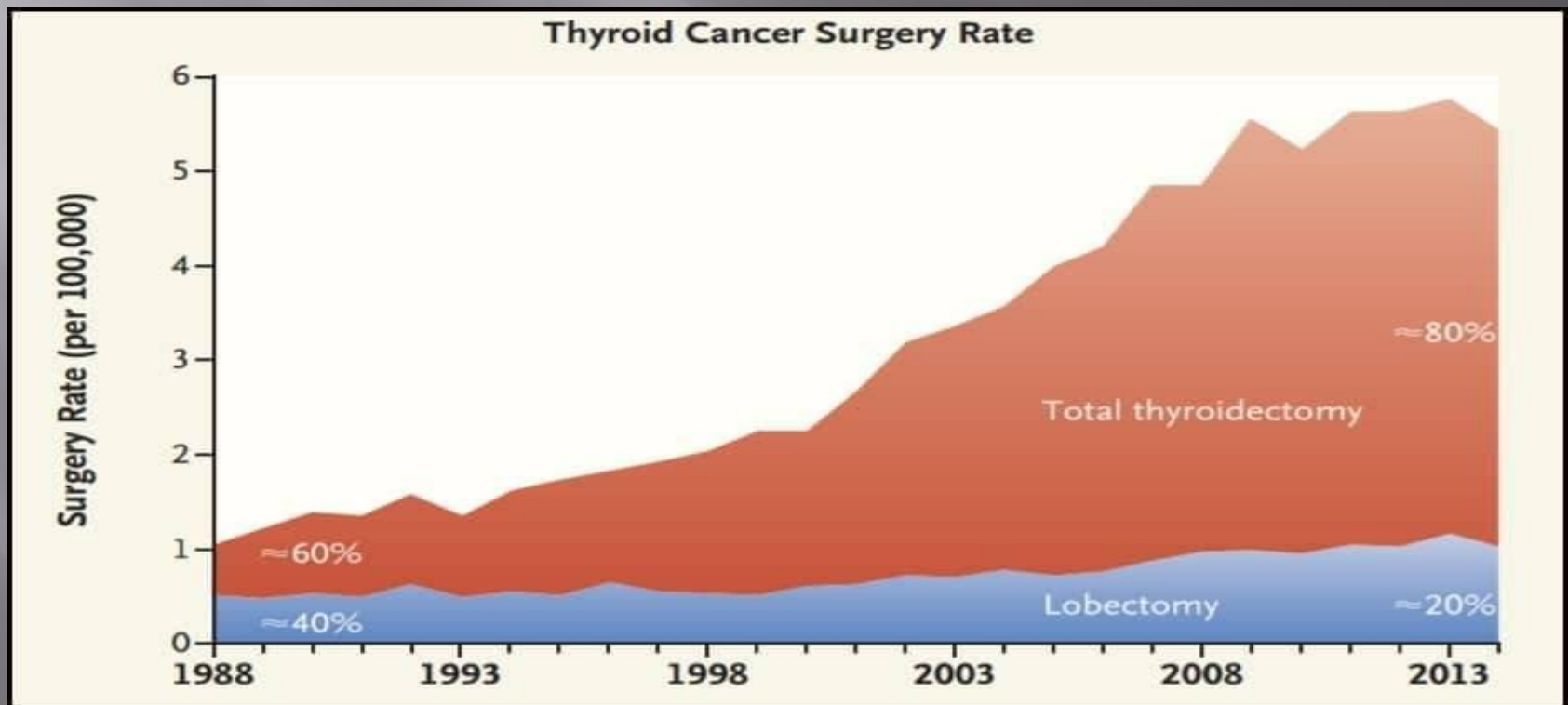
ΑΝΑΠΛΗΡΩΤΗΣ ΚΑΘΗΓΗΤΗΣ, Α ΩΡΛ
ΚΛΙΝΙΚΗ, ΑΧΕΠΑ, ΘΕΣΣΑΛΟΝΙΚΗ

Covid& Επιπλοκές στο Αν. Αναπνευστικό



De-intensifying Treatment for EARLY THYROID Ca

- HG Welch, GM Doherty. Saving Thyroids-Overtreatment of small papillary Cancers. *N Eng J Med* 2018;379: 310-312



- ▣ “Thyroid Cancer is a cancer you die with, NOT from”
- ▣ It is a well known secret within the endocrine world that thyroid pathology is both **overdiagnosed** and **overtreated**
- ▣ The evolution of ultrasound as a first and easy non-invasive test and the improvement in FNA diagnostics has meant that thyroid pathology is diagnosed and therefore **referred for management early.**

Η πρώτη προσέγγιση

- ▣ ΚΑΝΕΙΣ ΔΕ ΘΕΛΕΙ ΝΑ ΜΙΛΑΕΙ ΓΙΑ ΕΠΙΠΛΟΚΕΣ
- ▣ ΙΔΙΑΙΤΕΡΗ ΚΑΤΗΓΟΡΙΑ ΑΣΘ ΠΟΥ ΕΙΝΑΙ ΗΔΗ ΔΥΣΑΡΕΣΤΗΜΕΝΟΙ Ή ΤΑΛΑΙΠΩΡΗΜΕΝΟΙ
- ▣ ? AUDIT
- ▣ ΣΥΓΚΕΚΡΙΜΕΝΟ ΤΡΟΠΟ ΔΙΑΧΕΙΡΙΣΗΣ
- ▣ Early Management? Watch and Wait?

ΣΥΝΑΙΝΕΣΗ

- ▣ ΔΕ ΝΟΕΙΤΑΙ ΝΑ ΜΗ ΜΙΛΗΣΕΤΕ ΓΙΑ ΠΙΘΑΝΟΤΗΤΑ ΠΡΟΒΛΗΜΑΤΩΝ :

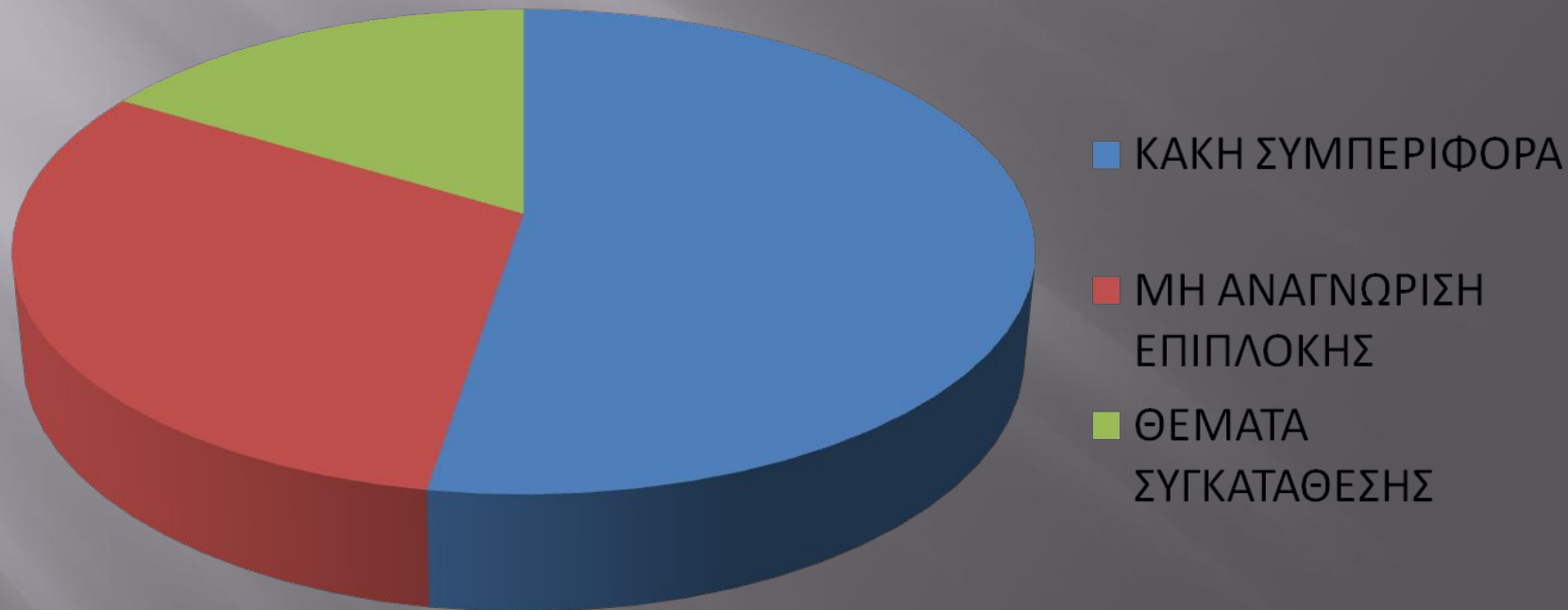
ΦΩΝΗΣ

ΑΝΑΠΝΟΗΣ

ΚΑΤΑΠΟΣΗΣ

ΛΟΓΟΙ ΓΙΑ ΑΠΟΖΗΜΙΩΣΗ

CLAIMS CITED



IATPO-NOMIKA ΘΕΜΑΤΑ

Doctors are just the same as lawyers; the only difference is that lawyers merely rob you, whereas doctors rob you and kill you too.

Anton Chekhov

meetville.com

- ▣ Shaw GY, Pierce E. Malpractice litigation involving iatrogenic VFP. a closed-claims review with recommendations for prevention and management. *Ann OtolRhinolLaryngol* 2009;118:6-12.


ΙΑΤΡΟΓΕΝΕΣ

- ΙΑΤΡΟΓΕΝΕΣ ΧΕΙΡΟΥΡΓΙΚΟ

- ΙΑΤΡΟΓΕΝΕΣ ΜΗ ΧΕΙΡΟΥΡΓΙΚΟ
 - Ε/Τ ΔΙΑΣΩΛΗΝΩΣΗ
 - ΑΡΥΤΕΝΟΕΙΔΗΣ ΕΞΑΡΘΡΩΣΗ
 - Tapia's syndrome
 - ΡΙΝΟΓΑΣΤΡΙΚΟ ΣΥΝΔΡΟΜΟ

- ΜΗ ΙΑΤΡΟΓΕΝΕΣ
 - ΤΡΑΥΜΑ ΣΤΟΝ ΤΡΑΧΗΛΟ

ΠΟΙΕΣ ΕΙΔΙΚΟΤΗΤΕΣ?



ΠΟΙΑ ΧΕΙΡΟΥΡΓΕΙΑ?



Blame the Surgeon?

- Μέχρι 80% η δυσφωνία χωρίς βλάβη του RLN
- Πού οφείλεται όταν το RLN είναι OK?
- Άλλα αίτια
- Αναισθησιολογικά
- Δυσλειτουργία ΦΧ(VCD) (trauma)
- Ψυχογενείς
- Λοιμώξεις

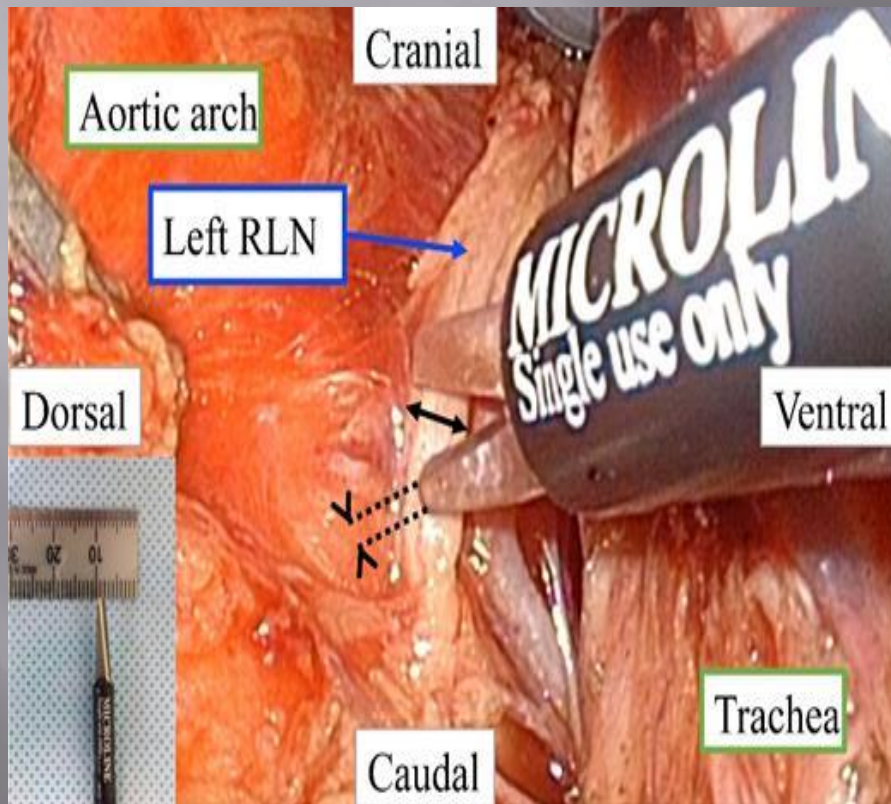
Materials & Methods

- ▣ 62 pts
- ▣ Διάμετρος του RNL διεγχειρητικά αρχή και τέλος της λοβεκτομής
- ▣ Οίδημα RLN
- ▣ Dysphonia S.I & Voice D.I(pre and postop)

Results

- ▣ 80% έχουν μετεγχ δυσφωνία με ανέπαφα RLN
- ▣ Πολυπαραγοντική αλλά...
- ▣ Βαθμός επιδείνωσης της φωνής άμεσα εξαρτώμενος:
 - 1 Έκταση της επέμβασης &
 - 2 Βαθμό οιδήματος του RLN

L RLNP σε Χειρουργ Οισοφάγου



- TOKYO, Disease of The Esophagus, June 2018
- Μέγεθος L RLN

Mean 1.51 mm

Thin RLN \leq 1.51mm

Ανεξάρτητοι Παράγοντες Μετεγχ Δυσφωνίας

- ▣ Λεπτό RLN...(δε βοηθά από πριν, ίσως όμως διεγχ)
- ▣ Φύλο(Γυναίκες>)
- ▣ BMI
- ▣ Ηλικία > 50

ΑΛΛΑΓΕΣ ΣΤΗΝ ΑΙΤΙΟΛΟΓΙΑ ΤΗΣ ΜΠΦΧ

- ΑΥΞΗΣΗ ΣΤΙΣ ΧΕΙΡΟΥΡΓΙΚΕΣ ΑΙΤΙΕΣ(ΘΥΡΕΟΕΙΔΗ)
- ΜΕΙΩΣΗ ΣΤΙΣ ΚΑΚΟΗΘΕΙΣ ΑΙΤΙΕΣ

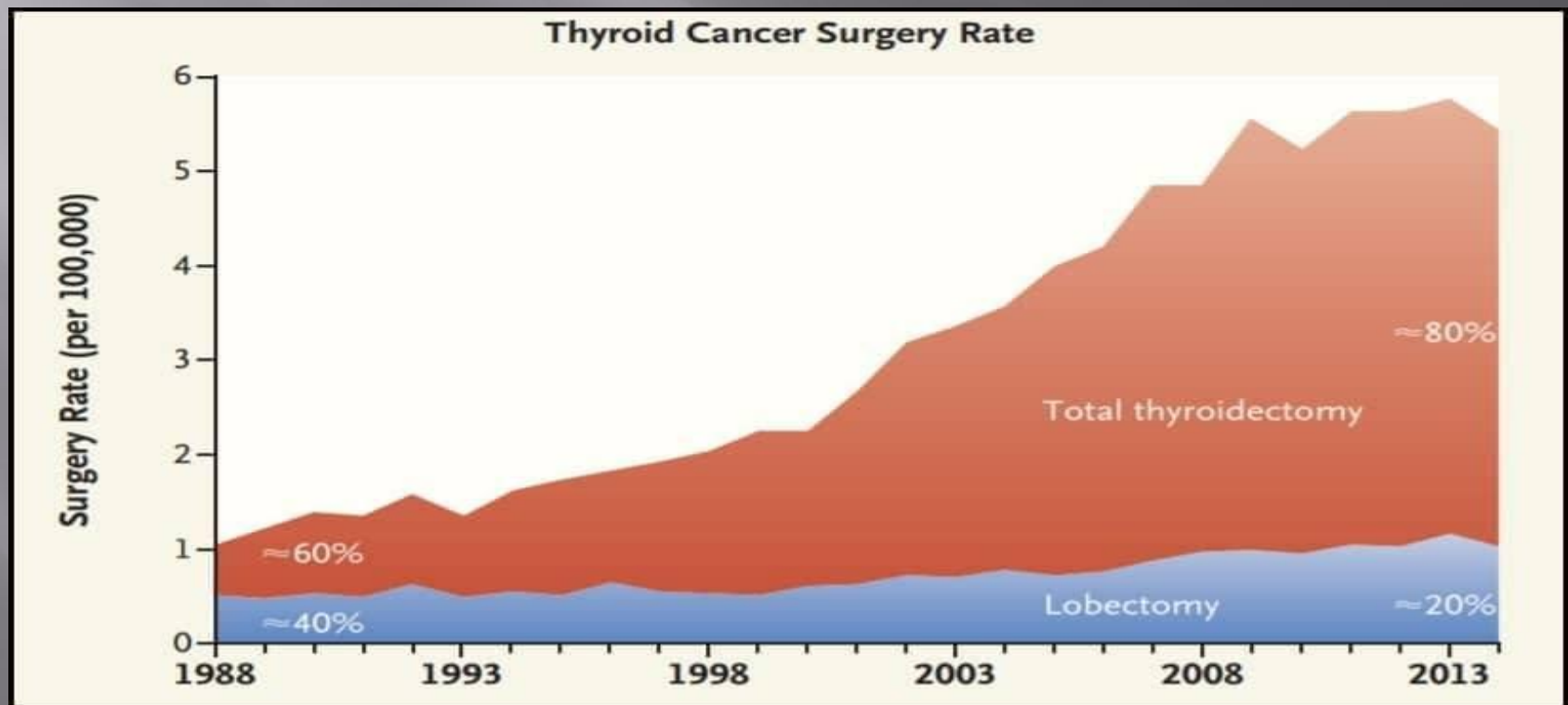
Rosenthal et al. Vocal Fold Immobility: A Longitudinal analysis of Etiology Over 20 Years. *Laryngoscope*. 2007 Oct;117(10): 1864-1870.

“Voice on Thyroid” Alert

- ▣ **Επιδημία** ΠΦΧ στην Ελλάδα(τουλάχιστον 300 περιστατικά σε 8 χρόνια)
- ▣ Γιατί? Ενώ
 - 1 Καλύτερη εκπαίδευση(dedicated HV Thyroid Surgeons v The Occasional TS)
 2. Πρώιμη διάγνωση & θεραπεία
 3. N/Monitoring etc

De-intensifying Treatment for EARLY THYROID Ca

- HG Welch, GM Doherty. Saving Thyroids-Overtreatment of small papillary Cancers. *N Eng J Med* 2018;379: 310-312



ΠΡΟΣΕΓΓΙΣΗ ΤΟΥ ΠΑΡΑΛΥΤΟΥ ΛΑΡΥΓΓΑ

- ▣ ΦΩΝΗ
- ▣ ΑΝΑΠΝΟΗ(βήχας, εισρόφηση)
- ▣ ΚΑΤΑΠΟΣΗ

Γιατρέ μου...

Λαχανιάζω στο
τέλος μιας
φράσης

Βηχω όταν
πινω νερο

Δεν με
καταλαβαινουν
στο τηλ

Έχει παραλύσει η μία από τις δύο ΦΩΝΗΤΙΚΕΣ ΧΟΡΔΕΣ





Ηχογραφήστε πριν και μετά

Αν κάποτε κοιτάξεις ένα ουράνιο τόξο, θα αναρωτηθείς πώς βρέθηκαν στον ουρανό όλα αυτά τα ζωντανά χρώματα.

Οι αρχαίοι Έλληνες πίστευαν ότι αυτά τα τόξα από χρώμα ήταν σημάδια που έστελναν οι θεοί για να προειδοποιήσουν τους ανθρώπους ότι θα ξεσπάσουν πόλεμοι ή θύελλες. Οι αρχαίοι

**2 χρόνια μετά θυρεοειδεκτομή &
2 εβδομάδες μετά χειρ. φωνής**







ΙΣΤΟΡΙΚΟ

- ΣΥΜΠΤΩΜΑΤΑ ΓΛΩΤΤΙΔΙΚΗΣ ΑΝΕΠΑΡΚΕΙΑΣ
 - ΔΥΣΦΩΝΙΑ: αδυναμη, αναπνεόμενη(AIR WASTING)
βραχνή, διπλοφωνικη, υγρή(WATERY OR GURGLY)
 - ΟΔΥΝΟΦΩΝΙΑ
 - ΔΥΣΦΑΓΙΑ/ΒΗΧΑΣ/ΑΙΣΘΗΜΑ ΠΝΙΓΜΟΥ
 - (RLN---CPM---↓UOS)

ΘΕΡΑΠΕΙΑ

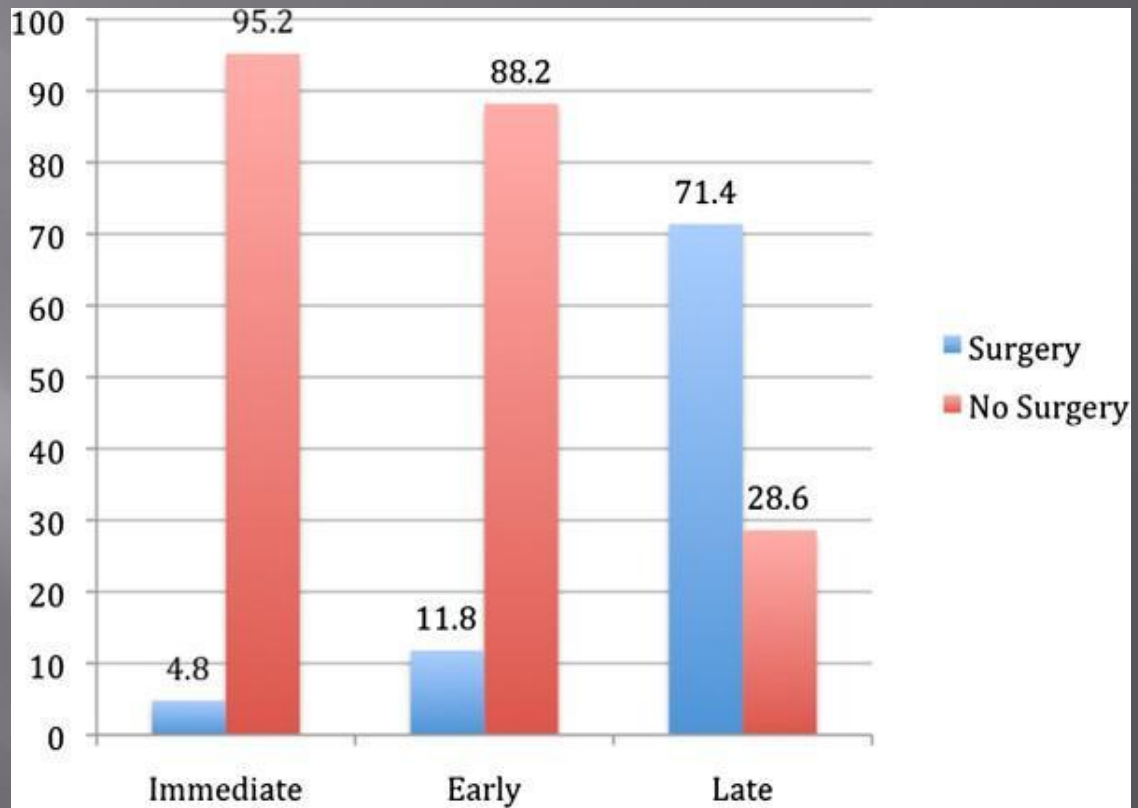
- ▣ ?ΤΙΠΟΤΑ. ΠΟΣΟ ΠΕΡΙΜΕΝΟΥΜΕ?(ΦΩΝΗ-ΑΝΑΠΝΟΗ-ΚΑΤΑΠΟΣΗ)
- ▣ 9-12 μήνες? Παλιά άποψη(70s)...ισχύει?
- ▣ ΑΥΞΗΤΙΚΗ «ΜΕΣΟΠΟΙΗΣΗ» ΦΧ
- ▣ ΧΕΙΡΟΥΡΓΙΚΗ ΤΟΥ ΛΑΡΥΓΓΙΚΟΥ ΣΚΕΛΕΤΟΥ(LARYNGEAL FRAMEWORK SURGERY)

“Timing” of Injection Augmentation

Immediate (< 3 months)

Early (3-6/12)

Late (> 6/12)



ΘΕΡΑΠΕΙΑ

- ▣ ΑΥΞΗΤΙΚΗ
«ΜΕΣΟΠΟΙΗΣΗ»
ΦΧ

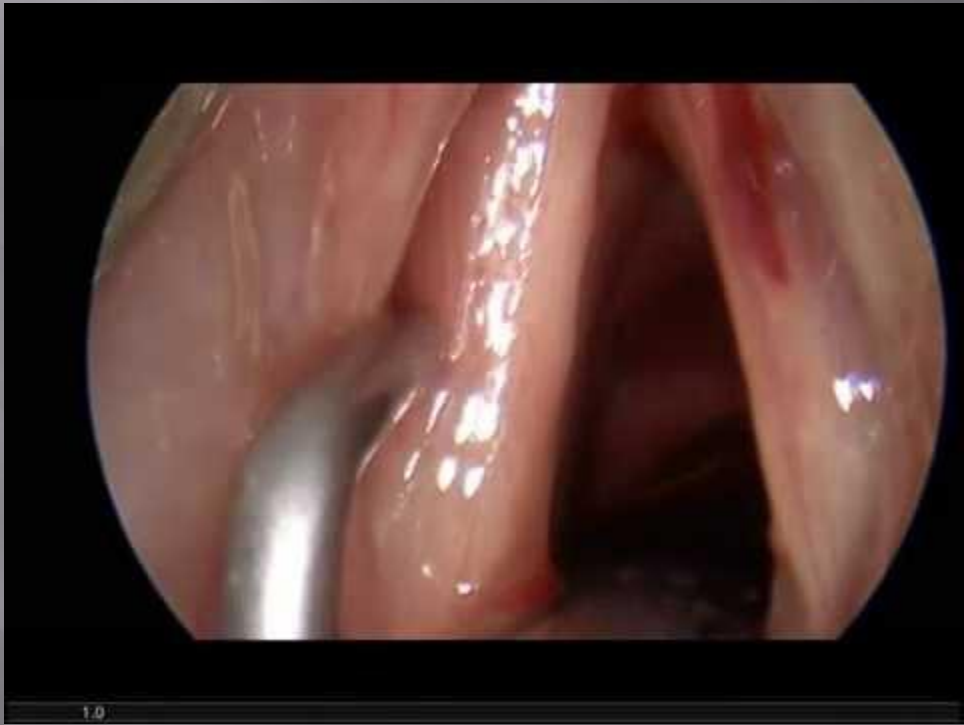- ▣ ΧΕΙΡΟΥΡΓΙΚΗ ΤΟΥ
ΛΑΡΥΓΓΙΚΟΥ
ΣΚΕΛΕΤΟΥ
(LARYNGEAL
FRAMEWORK
SURGERY)

ΑΥΞΗΤΙΚΗ «ΜΕΣΟΠΟΙΗΣΗ» ΦΧ: ΕΝΔΕΙΞΕΙΣ

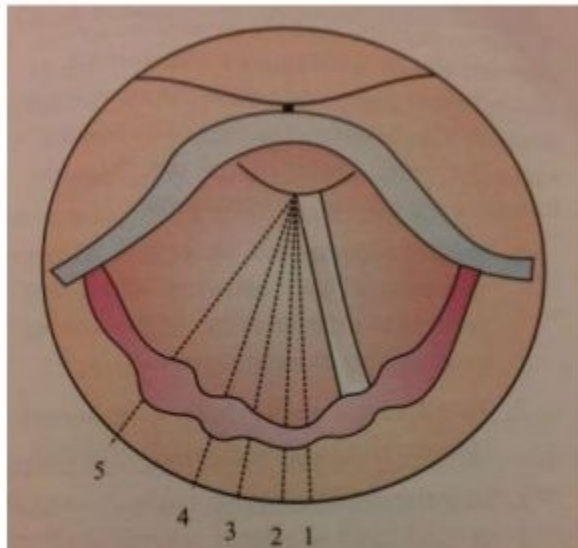
- ΠΡΟΣΩΡΙΝΗ ΔΙΟΡΘΩΣΗ(όταν η πρόγνωση της ανάπτυξης είναι αβέβαιη)
- ΜΟΝΙΜΗ ΔΙΟΡΘΩΣΗ
 1. ΜΠΦΧ
 2. ΑΤΡΟΦΙΑ ΦΧ(ΠΡΕΣΒΥΦΩΝΙΑ)
 3. ΕΠΠΡΟΣΘΕΤΗ ΑΥΞΗΣΗ ΜΕΤΑ ΑΠΟ LFS
- ΓΛΩΤ. ΑΝΕΠΑΡΚΕΙΑ πχ ουλή μετα από λέιζερ χορδεκτομή

ΑΥΞΗΤΙΚΗ «ΜΕΣΟΠΟΙΗΣΗ» ΦΧ

- ▣ Γλωττιδικό κενό
- ▣ Λιγότερο ακριβείς από LFS
- ▣ ΘΕΜΑ ΥΠΕΡ-ΕΓΧΥΣΗΣ ΑΠΑΙΤΕΙ ΜΕΓΑΛΗ ΕΜΠΕΙΡΙΑ
- ▣ ΠΟΙΟ ΕΝΕΣΙΜΟ?



VOCAL CORD POSITIONS



- 1. Median (Midline)
- 2. Paramedian (1.5mm)
- 3. Cadaveric (3.5mm or Neutral position)
- 4. Partial abduction (7mm)
- 5. Full abduction (9.5mm)

Fig. 42.1 Vocal cord positions

| Position of vocal cord | Distance from midline |
|---------------------------|-----------------------|
| 1. Median | Midline |
| 2. Paramedian | 1.5mm |
| 3. Intermediate (cadaver) | 3.5 mm (neutral) |
| 4. Partial abduction | 7mm |
| 5. Full abduction | 9.5mm |

ΚΛΙΝΙΚΑ

- ▣ ΑΕΡΑΓΩΓΟΣ

ΣΤΟΧΟΣ

- ▣ ΑΣΦΑΛΗΣ ΑΕΡΑΓΩΓΟΣ και ΑΠΑΛΛΑΓΗ ΑΠΟ ΤΡΑΧΕΙΟΣΤΟΜΙΑ
- ▣ ΛΕΠΤΗ ΙΣΟΡΡΟΠΙΑ ΜΕΤΑΞΥ ΑΝΑΠΝΟΗΣ ΚΑΙ «ΧΡΗΣΙΜΗΣ» ΦΩΝΗΣ
- ▣ STEP-WISE APPROACH
- ▣ 2^η ή και 3^η «ματιά» επιτρέπεται
- ▣ ΑΝΑΜΟΝΗ για ΑΥΤΟΜΑΤΗ ΒΕΛΤΙΩΣΗ? ΝΑΙ, ΣΤΟΝ ΚΑΤΑΛΛΗΛΟ ΑΣΘΕΝΗ

ΧΕΙΡΟΥΡΓΙΚΕΣ ΕΠΙΛΟΓΕΣ

- ▣ ΤΡΑΧΕΙΟΣΤΟΜΙΑ. Πότε?

Σωτήρια, αλλά με πολλά μειονεκτήματα...(τραύμα, περιποίηση, ↓↓QOL, ↑↑cost etc)

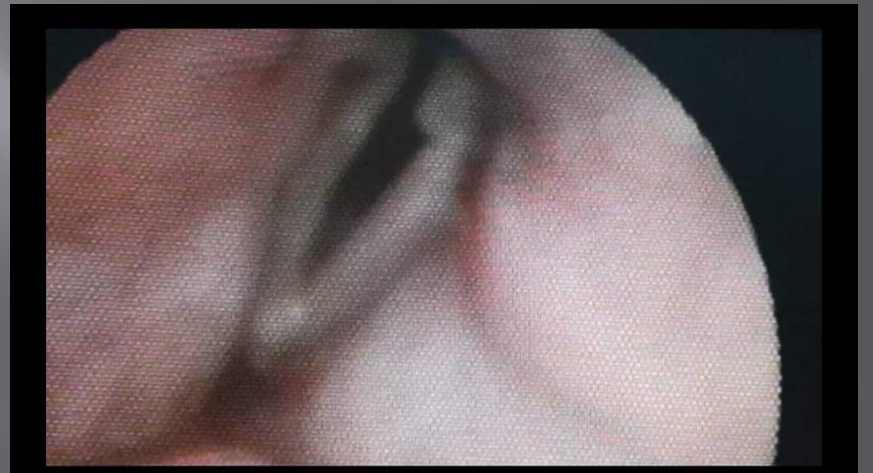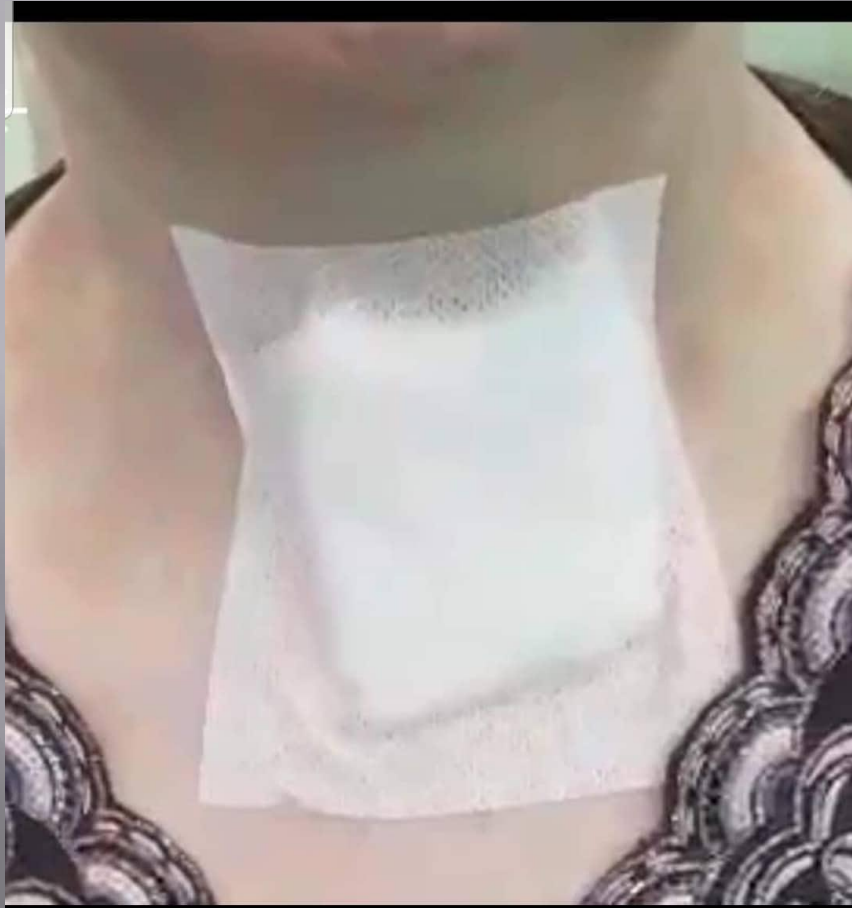- ▣ Λ.Ο.Ε.ΧΟΡΔΟΤΟΜΗ

- ▣ Λ. ΜΕΡΙΚΗ. ΑΡΥΤΑΙΝΟΕΙΔΕΚΤΟΜΗ

- ▣ Laterofixation of the Vocal fold

ΛΕΙΖΕΡ ΟΠΙΣ ΕΓΚΑΡΣΙΑ ΧΟΡΔΟΤΟΜΗ, 3 στόχοι Gold standard






Είναι η ΛΟΕΧ gold standard?

- ▣ 1. Γρήγορη
- ▣ 2. Ασφαλής
- ▣ 3. Επαναφέρει 2 τουλάχιστον λειτουργίες του Λάρυγγα
- ▣ 4. Η νέα γενιά των Λείζερς υπόσχεται ελάχιστη «ζημιά» στη φωνή!

ΔΙΕΓΧ& ΜΕΤΕΓΧ

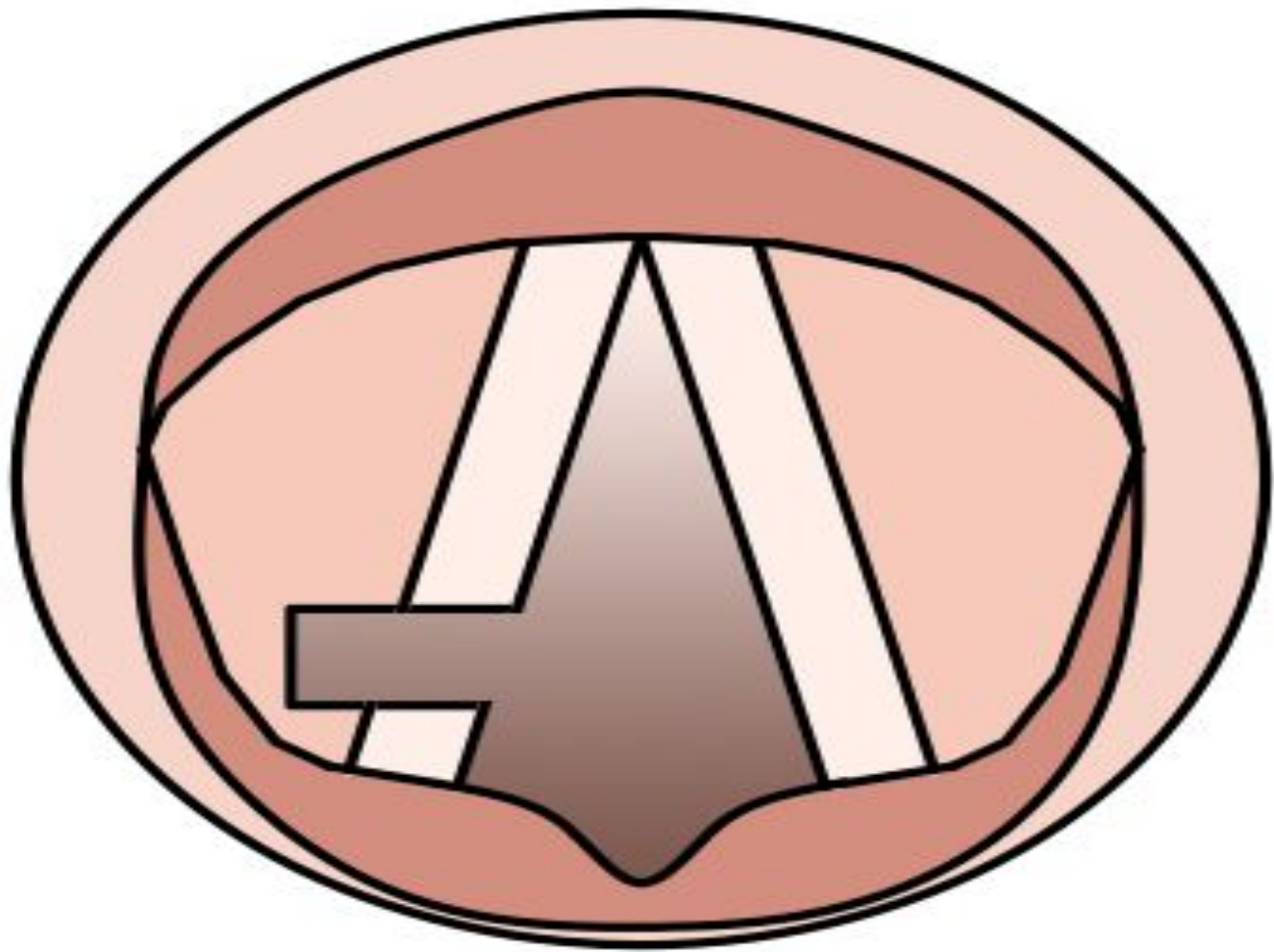
- ▣ Ποια από τις 2?
- ▣ Καθάρισε καλά τη μαυρίλα του λέιζερ
- ▣ ΑΙΜΟΣΤΑΣΗ
- ▣ MMC 0.4mg/ml

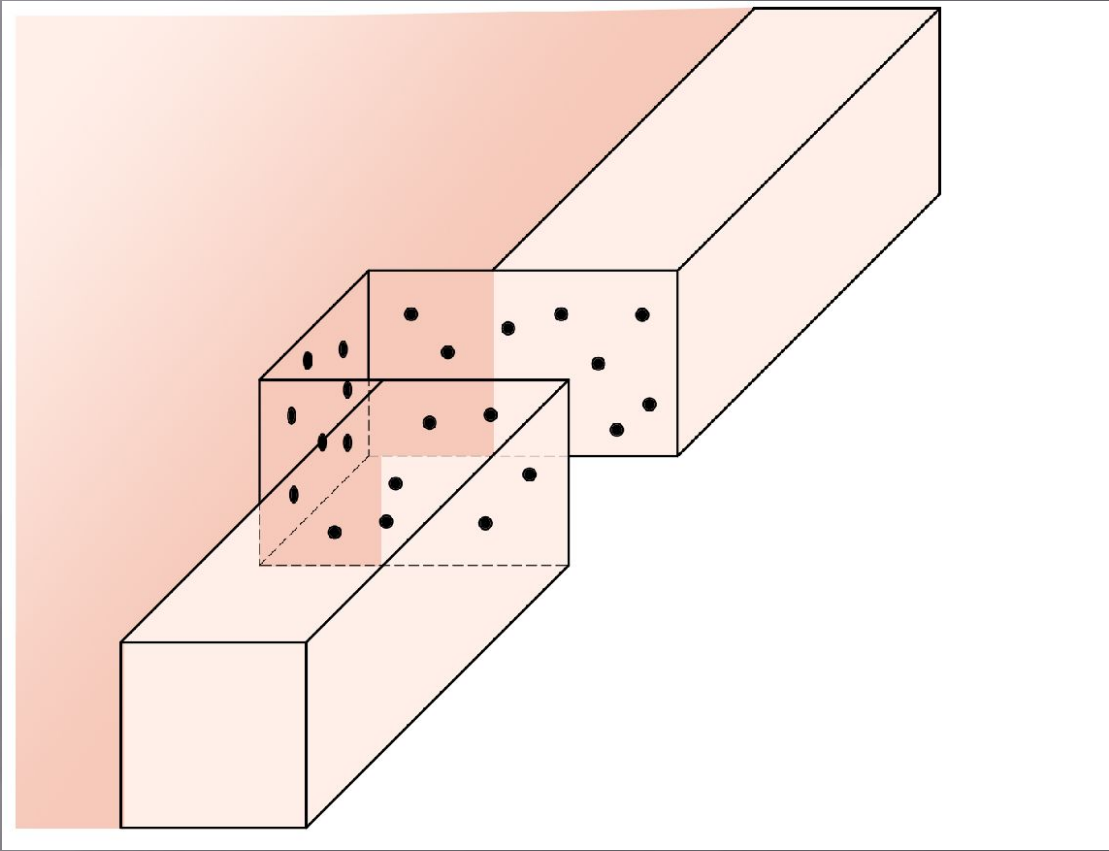
- ▣ ΔΕΧΑΜΕΘΑΣΟΝΗ
- ▣ PPIs



ΚΥΡΙΟ ΜΕΙΟΝΕΚΤΗΜΑ

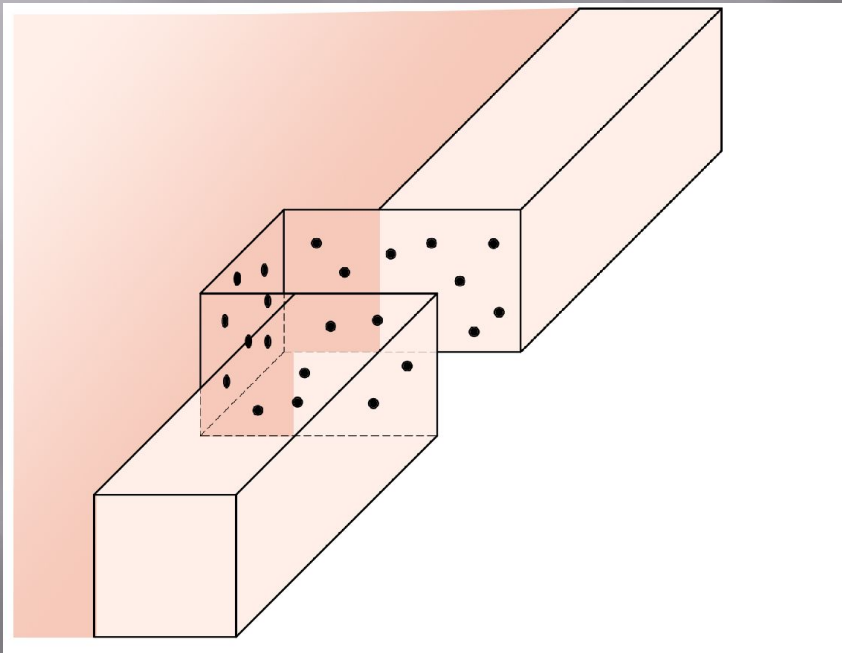
- ▣ ΣΤΕΝΩΣΕΙΣ ΚΑΙ ΑΝΑΓΚΗ ΓΙΑ ΕΠΑΝΕΓΧΕΙΡΗΣΗ
- ▣ 19-66%
- ▣ ΟΣΟ ΠΙΟ ΕΠΙΘΕΤΙΚΟΣ ΤΟΣΟ ΛΙΓΟΤΕΡΕΣ ΟΙ ΕΠΑΝΕΓΧΕΙΡΗΣΕΙΣ...ΑΛΛΑ...
- ▣ ΝΕΕΣ ΤΕΧΝΙΚΕΣ





The «Π» technique

ΦΙΛΙΚΑ ΛΕΙΖΕΡ





Ear, Nose & Throat Journal
Volume 100, Issue 1_suppl, February 2021,
Pages 83S-86S
© The Author(s) 2020, Article Reuse
Guidelines
<https://doi.org/10.1177/0145561320940135>



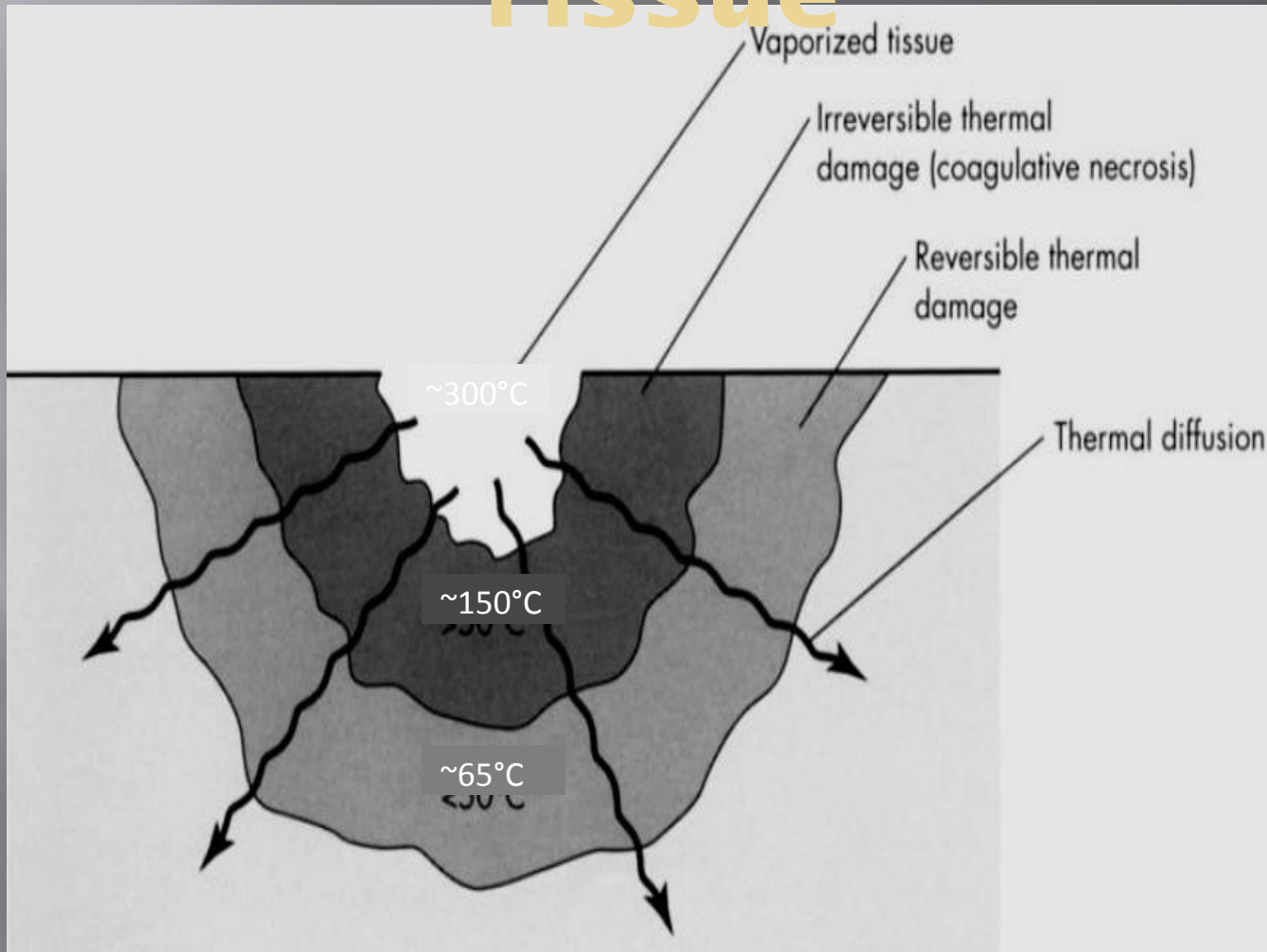
*Lasers in Otolaryngology - Clinical
Study*



5 Years of Diode Laser “Π” Technique for Bilateral Vocal Fold Immobilization: A Technique That Improves Airway and Is Friendly to the Voice

Petros D. Karkos, MD, PhD, FEBORL-
HNS(Hon)  ^{1,2}, Marios Stavrakas, MD,
MRCS, FEBORL-HNS  ^{2,3}, Ioannis Koskinas,

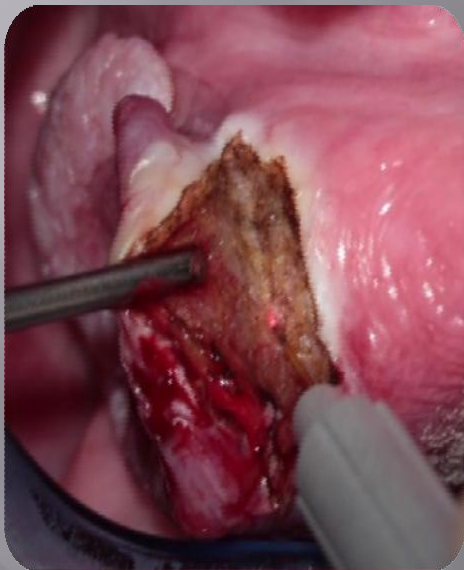
Laser Cut in Tissue



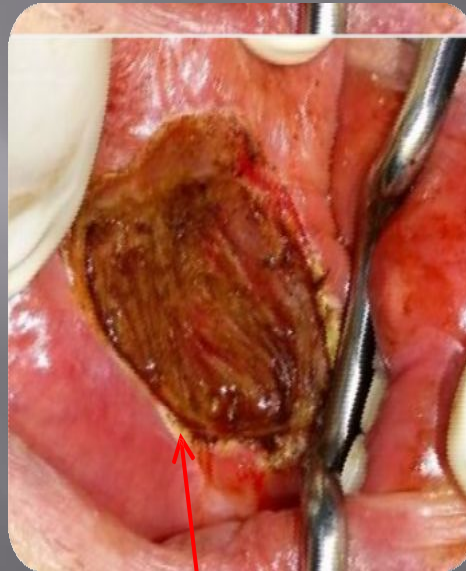Laser Effects on Tissue

TruBlue

Diode 980



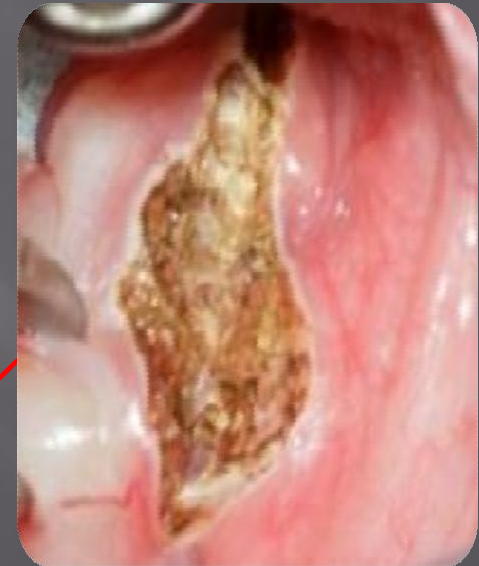Very much necrosis



Very low necrosis


Necrosis
(White edges)

CO₂




Very low necrosis


**Πέρα από το CO₂, φιλικά λέιζερ,
εύκολο learning curve**



Courses



The *iii-sniff* test

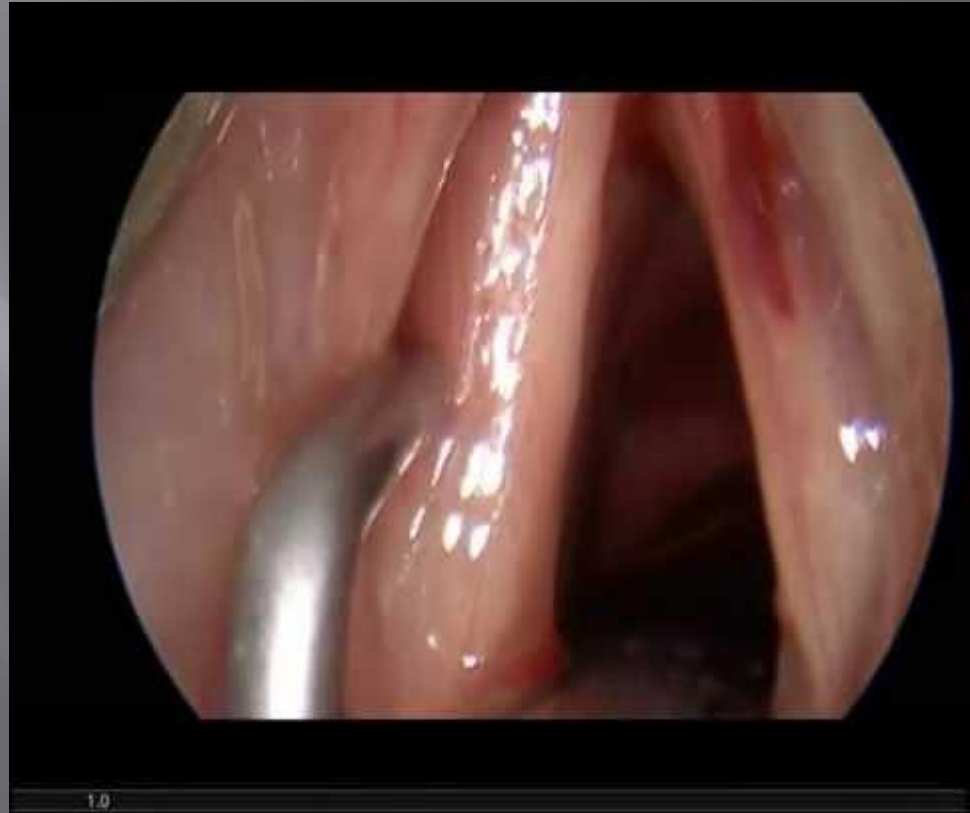

ΑΠΟΚΑΤΑΣΤΑΣΗ ΜΠΦΧ

Οι κλασικά φωνιατρικές επεμβάσεις
είναι και
“Dysphagia improving
operations”

EAT-10

Karkos PD. Effects on Swallowing
when Treating Unilateral VFP.
Otolaryngol Head Neck Surg 2017



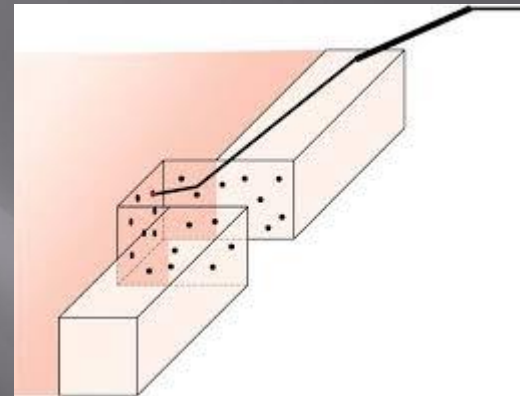
ΠΦΧ αμφο

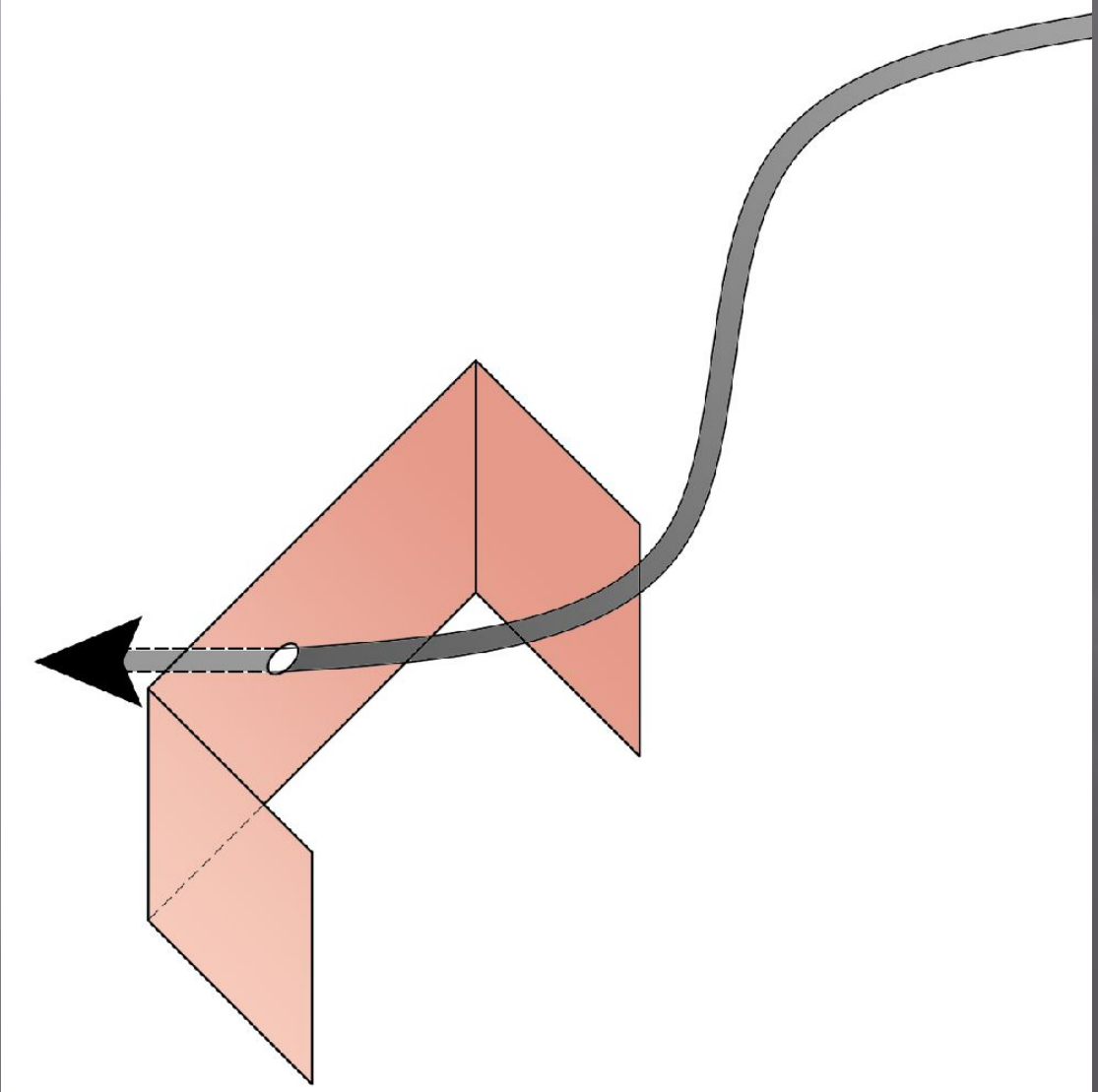
EAT-10

VHI-10

QOL

Karkos P, Stavrakas M.
**Minimizing revision rates
with the "Π" technique for
bilateral vocal fold
immobility** *Head Neck*
2016.





Στο παρόν και Μέλλον

- ▣ Laryngeal Reinnervation: NOT GOLD STANDARD(not yet anyway)
- ▣ UVFP: ansa to distal stump of RLL
- ▣ BVFP: upper root Phrenic to both PCA(Y cable graft)
- ▣ **JP Marie COURSE, ROUEN, FRANCE**
- ▣ Laryngeal Pacing
- ▣ Gene Therapy
- ▣ Stem cell therapy

EVIDENCE BASE

- ▣ Η ΣΥΓΧΡΟΝΗ ΕΝΔΟΣΚΟΠΙΚΗ ΧΕΙΡΟΥΡΓΙΚΗ ΛΑΡΥΓΓΑ ΕΙΝΑΙ ΙΔΑΝΙΚΗ ΓΙΑ ΠΑΡΑΛΥΤΟ ΛΑΡΥΓΓΑ(ΦΩΝΗ>ΑΝΑΠΝΟΗ>ΚΑΤΑΠΟΣΗ)
- ▣ Η ΕΚΤΑΣΗ ΤΗΣ ΘΥΡΕΟΕΙΔΕΚΤΟΜΗΣ ΕΙΝΑΙ ΑΜΕΣΑ ΕΞΑΡΤΩΜΕΝΗ ΜΕ ΤΗΝ ΑΝΑΠΗΡΙΑ ΣΤΗ ΦΩΝΗ, ΑΝΑΠΝΟΗ ΚΑΙ ΚΑΤΑΠΟΣΗ

Acknowledgements

ΔΣ της ΩΡΛ
εταιρείας
Κύπρου

Πέτρος
Καλλίγερος

